

Kranium Tabanında Foramen Ovale'ye Ait Varyasyonlar ve Morfometrik Ölçüm Sonuçları

Dr. Hulki BAŞALOĞLU*, Dr. Mehmet TURGUT**, Dr. H.Kübra BAŞALOĞLU***,

* Adnan Menderes Üniversitesi Tıp Fakültesi Anatomi Anabilim Dalı-AYDIN

** Adnan Menderes Üniversitesi Tıp Fakültesi Nöroşirürji Anabilim Dalı-AYDIN

*** Adnan Menderes Üniversitesi Tıp Fakültesi Histoloji-Embriyoloji Anabilim Dalı-AYDIN

ÖZET

Bu çalışma, 30 kadın ve 30 erkek olmak üzere toplam 60 kranium üzerinde gerçekleştirilmiş olup foramen ovale'de rastlanılan morfolojik farklılıkların saptanması amaçlanmıştır. Kadınlarda "oval şekilli" foramen ovale sayısı 30 (%50), "uzamış oval" foramen ovale sayısı 18 (%30) ve "semisirküler" foramen ovale sayısı 12 (%20), olarak bulunmuştur. Erkeklerde ise aynı bulgular sırasıyla 26 (%43) 22 (%37) ve 12 (%20) şeklinde idi. Her iki cinsiyette de foramen ovale'lerin genişlikleri ve uzunlukları ölçülmüştür. Kadınlarda ve erkeklerde ayrı ayrı olarak sağ ve sol taraftaki foramen ovale'lerin genişlik ve uzunluk ortalamaları arasında korelasyon bulunamamıştır. Diğer yandan, aynı tarafta bulunan foramen ovale'lerin enine genişlikleri arasında anlamlı fark görülmezken boyuna uzunlukları arasında anlamlı fark bulunmuştur.

Anahtar Kelimeler: Foramen ovale, varyasyon, morfometri

SUMMARY

THE ANATOMICAL VARIATIONS and MORPHOMETRIC MEASUREMENT RESULTS OF THE FORAMEN OVALE OF THE SKULL BASE

In our study a total of 60 craniums, 30 males and 30 females, were examined to demonstrate the variations of the foramen ovale of the skull base. It was found that in the 30 female patients the shape of the foramen ovale was truly oval (50%), an elongated oval (30%) or semicircular (20%). Of the 30 male patients 43% had truly oval, 37% had elongated oval and 20% had semicircular foramen ovale. For males and females, width and length of the foramen ovale were measured. There was no correlation between anatomical measurements of widths and lengths of the foramen ovale on left and right sides in both sexes. On the other hand, there was no significant difference between the widths of foramen ovals on the same sides, whereas difference between the lengths of foramen ovals was significant.

Key Words: Foramen ovale, variation, morphology

GİRİŞ

Foramen ovale (FO) sfenoid kemiğinin büyük kanadının corpus sphenoidale'ye birleşim yerinde ve foramen rotundum'un arka-yan tarafında yer almaktadır. Bu foramenden nervus trigeminus'un kalın dalı nervus mandibularis ile beyin zarına giden küçük bir arter dalı ve bazen de nervus petrosus minor geçer (1,8). Anatomik olarak, FO kemik spiküller ile kısmen veya tamamen ikiye bölünmüş bir halde olabilmektedir. Bazen ise FO'nin arka-yan duvar gelişimi henüz tamamlanamamış bir durumda olabilmek-

te ve bu nedenle de bu foramen, foramen spinosum ile birleşik bir halde bulunabilmektedir. Belirtilen farklılıklardan başka normalde düzensiz oval biçimde olan FO bazen uzamış, bazen de semisirküler bir şekilde karşımıza çıkabilmektedir (2,3,4). Trigeminal nevralsi (TN) tedavisinde, FO penetrasyonu ve gasser ganglionuna yönelik radyofrekans termokoagülasyonu veya trigeminal sistern içine gliserol enjeksiyonu sıklıkla uygulanan cerrahi işlemlerdir (5,7,10, 12,16,18,19). Söz konusu işlemlerin uygulanmasında foramenin morfolojik özellikleri ve morfometrik ölç-

SONUÇLAR

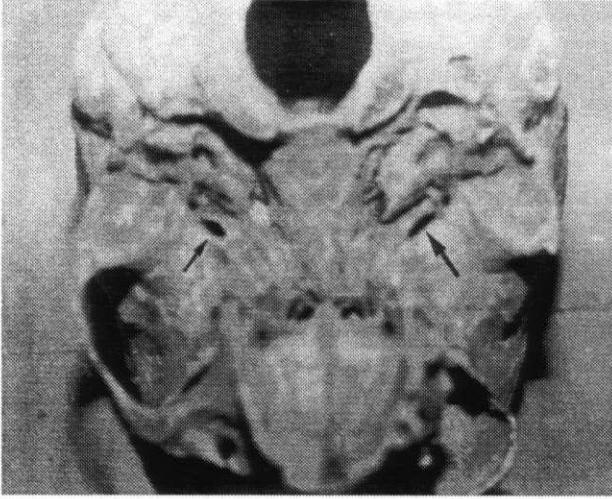
Makroskopik incelemede, FO'ler şekillerine göre üç grup altında ele alınmışlardır: oval, uzamış ve semisirküler. Kadınlarda, "oval şekilli" FO sayısı 30 (%50), "uzamış" FO sayısı 18 (%30) ve "semisirküler" FO sayısı 12 (%20) olarak bulunmuştur (Şekil 1 ve 2). Erkeklerde ise "oval şekilli" FO sayısı 26 (%43), "uzamış" FO sayısı 22 (%37) ve "semisirküler" FO sayısı 12 (%20) olarak bulunmuştur (Tablo I).

Yapılan morfometrik ölçüm sonuçlarına göre; kadınlarda sağ FO'nin uzunluk ortalaması 7.08 ± 0.95 mm, genişlik ortalaması ise 4.65 ± 0.75 mm; sol FO'nin uzunluk ortalaması 7.10 ± 0.99 mm ve genişlik ortalaması 4.78 ± 0.79 mm ve her iki FO arasındaki ortalama uzaklık ise 44.57 ± 2.91 mm olarak bulundu. Erkeklerde sağ FO'nin uzunluk ortalaması 7.86 ± 1.21 mm, genişlik ortalaması 4.81 ± 0.89 mm; sol FO'nin uzunluk ortalaması 7.72 ± 1.24 mm; genişlik ortalaması 4.89 ± 0.95 mm ve FO'ler arasındaki ortalama uzaklık ise 45.3 ± 3.89 mm olarak bulunmuştur (Tablo II). Bu çalışmada, hem kadınlarda ve hem de erkeklerde ayrı ayrı olarak sağ ve sol taraftaki FO'lerin genişlik ve uzunluk ortalamaları karşılaştırıldığında anlamlı fark bulunmamıştır. Yine, hem erkeklerde ve hem de kadınlarda ayrı ayrı olarak aynı taraftaki FO'ye ait genişlik ve uzunluk ölçümleri arasında zayıf bir korelasyon bulunmuştur (erkeklerde sağ tarafta $r=0.119$, sol tarafta $r=0.019$, kadınlarda sağ tarafta $r=0.074$, sol tarafta $r=0.001$). Diğer taraftan, her iki cinsten aynı taraftaki FO'lerin enine genişlikleri arasında anlamlı fark görülmezken boyuna uzunlukları arasındaki fark istatistiksel olarak önemli bulunmuştur (hem sağ ve hem sol taraf için $p < 0.05$).

Serimizde yer alan bir kadın olguda sağ FO'nin alt tarafında processus pterygoideus lamina lateralis'ten, spina ossis sphenoidalis'e uzanan kemik bir köprünün bulunduğu saptanmıştır (Şekil 3). Biri sağ, diğeri de solda lokalize olan iki (% 6.6) erkek olguda benzer bir kemik köprünün varlığı saptanmıştır. Yine, bir erkek olguda sol tarafta FO kemik spikül ile kısmen ikiye bölünmüştü. Ayrıca sağ tarafta iki ve sol tarafta bir olmak üzere toplam olarak 3 (%10) erkek olguda FO, foramen spinosum ile birleşik bir durumda idi.

TARTIŞMA

TN tedavisinde iğnenin ya da elektrodun kafa kaidesinde FO yerine yanlışlıkla başka bir anatomik oluşum içine sokulması sonucu arteriyel kan basıncında ani artışlara, vasküler ve nöral oluşumlarda hasara neden olunabildiği bilinmektedir (5,9,11,14, 15,16). Brown ve Preul (6) ise, perkütan mikrokompresyon esnasında kan basıncında ani düşme olduğunu bil-



Şekil 1: Solda "oval şekilli" (küçük ok), sağda ise "uzamış" (büyük ok) foramen ovale görülmektedir.

çüm sonuçları son derece önem taşımaktadır (7,10,11,12,13,14,16,17,19). Bu morfometrik çalışmada, Ege bölgesinde yaşayan Türk toplumuna ait insanların kraniumlarında FO'nin morfolojik özelliklerinin belirlenmesi ve bu sayede bu konuyla ilgili klinisyenlere yardımcı olunması amaçlanmıştır.

GEREÇ ve YÖNTEM

Bu çalışma, Adnan Menderes Üniversitesi Tıp Fakültesi Anatomi Anabilim Dalı kemik arşivinde bulunan, Aydın ili mezarlığından temin edilen ve tutulan mezar kayıtlarında cinsiyetleri belli olan 30'u kadın ve 30'u erkek toplam 60 Türk'e ait kuru kafatası üzerinde gerçekleştirilmiştir. Makroskopik incelemeye alınan kraniumların basis cranii'lerinde yer alan FO'lerin enine ve uzunluğuna ölçümlerinde kumpas kullanılmıştır. Ölçüm sonuçlarının istatistiksel değerlendirmelerinde "Statistical Package For Social Sciences" paket programı kullanılmıştır. Anatomik oluşumlar arasındaki farklılıkların anlamlı olup olmadığını student-t testi kullanılarak, ölçüm sonuçları arasındaki ilişki ise korelasyon katsayısına bakılarak değerlendirilmiştir.

TABLO 1: KADINLARDA VE ERKEKLERDE FO'LE TIPLERİNİN BULUNUŞ SAYISI VE ORANLARI

Cinsiyet	Kranium sayısı*	Foramen ovale şekli**		
		Oval	Uzamış	Semisirküler
Kadın	30(60)	30 (%50)	18 (%30)	12 (%20)
Erkek	30 (60)	26 (%43)	22 (%37)	12 (%20)

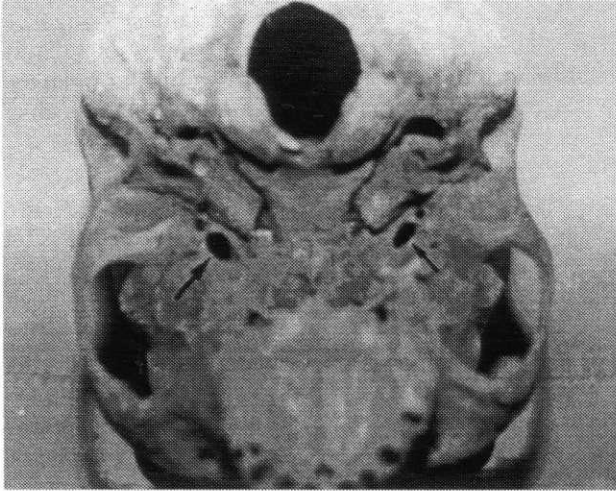
* Parantez içindeki değerler her iki cins için toplam FO sayısını göstermektedir.

** Parantez içindeki değerler her bir FO tipine ait yüzde değerleri vermektedir.

TABLO 2. KADINLARDA VE ERKEKLERDE SAĞ VE SOL TARAFTA FO'LERİN UZUNLUK VE GENİŞLİK ORTALAMALARI

Cinsiyet	Ortalama FO ölçüleri (mm)*	
	Uzunluk	Genişlik
Kadın		
Sağ taraf	7.08±0.95	4.65±0.75
Sol taraf	7.10±0.99	4.78±0.79
Erkek		
Sağ taraf	7.86±1.21	4.81±0.89
Sol taraf	7.72±1.24	4.89±0.95

* FO ölçümlerine ait değerlerin ortalaması; ortalama değer ±standart sapma şeklinde verilmiştir.



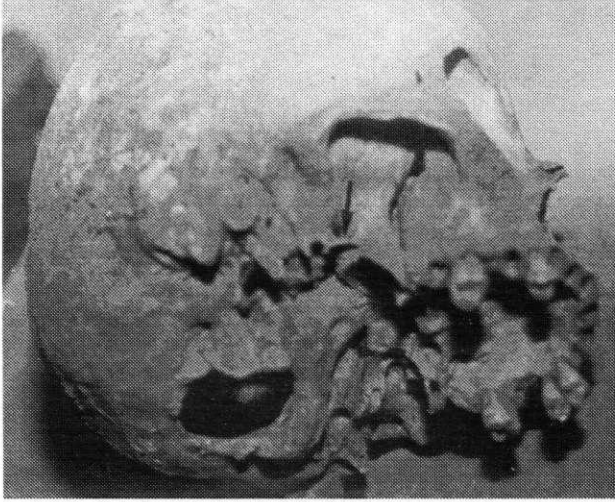
Şekil 2: Sağda "oval şekilli" (küçük ok), solda ise "semisirküler" (büyük ok) foramen ovale izleniyor.

dirmektedirler. Bu tür komplikasyonların önlenmesi için kafa kadesi anatomisinin hem nöroşirürjyenler hem de radyologlar ve anatomistlerce çok iyi bilinmesi zorunludur. Aksi halde, karotikokavernöz fistül, intraserebral hematoma ve embolik stroke gibi ağır komplikasyonlarla karşılaşılması kaçınılmazdır (7,9,15,16,17). Yine, kraniumda anatomik olarak damar ve sinirlerin geçtiği diğer kanal ve foramenlerde görüldüğü gibi FO'lerde de morfolojik farklılıklara rastlanabilmektedir (2,3,4). Berlis ve ark. (2) tarafından gerçekleştirilen bir çalışmada, oval şekilli, uzamış ve semisirküler FO'le oranları sırasıyla %57, %31 ve %12 olarak bildirilmektedir. Serimizde, kadın ve erkeklere ait kraniumların FO'lerinin ayrı ayrı değerlendirilmesi ile kadınlarda "oval şekilli" foramene 30 (%50), "uzamış" foramene 18 (%30) ve "semisirküler" foramene 12 (%20) olguda rastlanılmıştır.

Anatomik olarak, FO bazen kemik spiküller ile ikiye bölünmek suretiyle iki foramenle FO şekillenebilmektedir. Bu varyasyona değişik serilerde %0.7-10.4 oranında rastlanıldığı bildirilmiştir (2,3,4). Çalışmamızda, sadece 1 (%1.71) olguda böyle bir FO sap-

tanmıştır. Berlis ve ark. (2) ise bu tür anomaliye %0.8 oranında rastladıklarını bildirmişlerdir. Bazı durumlarda ise, FO'nin postero-lateral duvarı tam gelişemediği için, foramen spinosum ile birleşik bir halde olabilmektedir (2,3,4). Çalışmamızda, bu tür varyasyona erkeklerde %10 oranında rastladık (kadın-erkek tüm kraniumlar dikkate alındığında oran %5 idi). Berry (4) ise, bu tür olgulara farklı ırklara ait kadın kraniumlarında %0.6-%10.4 oranında ve erkek kraniumlarında ise %0.7-%6 oranında rastlanıldığını bildirmiştir. Berry (2,3) farklı ırklarda cinsiyet ayrımına gitmeksizin yaptığı araştırmalarda bu olguya % 0-%8.2 oranında rastlamıştır. Diğer yandan, serimizde 3 olguda saptanan kemik köprü varyasyonunun literatürde oldukça nadir rastlanan bir durum olması Türk toplumu için dikkat çekici bulunmuştur.

Klinik olarak, FO'le ile ilişkili morfolojik varyasyonlar kadar FO'lerin genişlik ve uzunluk ölçümleri de önem taşımaktadır. Son yıllarda, direkt olarak kemik üzerinde yapılan morfometrik ölçümler ile bilgisayarlı tomografi (BT) ölçüm sonuçları arasında da farklılıklar olduğu ileri sürülmektedir (2). Bu nedenle, kraniumlar üzerinde gerçekleştirilecek olan morfometrik ölçümler ile bilgisayarlı tomografi (BT) ölçüm sonuçları arasında da farklılıklar olduğu ileri sürülmektedir (2). Bu nedenle, kraniumlar üzerinde gerçekleştirilecek olan morfometrik ölçümlerin daha sonra yapılacak nöroradyolojik çalışmalar için bir temel oluşturması mümkün görünmektedir. Çalışmamızda, kadınlarda FO genişlik ortalaması 4.71±0.77 mm, uzunluk ortalaması 7.09±0.98 mm; erkeklerde ise genişlik ortalaması 4.85±0.92 mm ve uzunluk ortalaması 7.79±1.23 mm olarak bulundu. Bu çalışmada, hem kadınlarda ve hem de erkeklerde ayrı ayrı olarak sağ ve sol taraftaki FO'lelerin genişlik ve uzunluk ortalamaları karşılaştırıldığında anlamlı fark bulunmamıştır. Yine, hem erkeklerde ve hem de kadınlarda ayrı ayrı olarak aynı taraftaki FO'lere ait genişlik ve uzunluk ölçümleri arasında zayıf bir korelasyon bulunmuştur (erkeklerde sağ tarafta $r=0.119$, sol tarafta $r=0.019$, kadınlarda sağ tarafta $r=0.074$, sol tarafta $r=0.001$). Diğer taraftan, her iki cinste aynı taraftaki FO'lerin enine genişlikleri arasında anlamlı fark görülmezken boyuna uzunlukları arasındaki fark istatistiksel olarak önemli bulunmuştur (sağ ve sol taraflar için $p<0.05$). Berlis ve ark. (2) cinsiyet ayrımına gitmeksizin FO'nin genişlik ve uzunluk ortalamasını direkt olarak kemik üzerinde yaptıkları ölçümlerde 3.91±0.77 mm, 7.41±1.31 mm ve BT de ise 4.20±0.87 mm, 7.67±1.43 mm olarak bulmuşlardır. Aynı araştırmacılar FO'ler arasındaki ortalama uzaklığı direkt ölçümlerde 45.38±4.12 mm, BT'de ise 44.47±4.17 mm olarak bulmuşlardır (2). Bu çalışmada ise, bu mesafe ortalamasının kadınlarda 44.57±2.91 mm, erkeklerde ise 45.3±3.89 mm olduğu saptanmıştır.



Şekil 3: Kafa kaidesinde, sağda foramen ovale'nin inferior'unda yer alan kemik köprü (ok) görülmektedir.

Özetle, FO'nin morfolojik özellikleri kişiden kişiye değişik varyasyonlar gösterebilmektedir. Özellikle TN tedavisinde, gasser ganglionu'na yönelik stereotaktik girişimlerle uğraşan nöroşirürjiyenler için her topluma ait değerlerin ve değişik varyasyonların bilinmesi son derece önemli görünmektedir.

KAYNAKLAR

- Arıncı K, A: Anatomi. 1. cilt, Güneş Kitapevi, Set Ofset, s. 46, Ankara, 1995
- Berlis A, Putz R, Schumacher M: Direct and CT measurements of canals and foramina of the skull base. Br J Radiol 65:653-661, 1992.
- Berry AC, Berry RJ: Epigenetic variation in the human cranium. J Anat 101: 361-379, 1967.
- Berry AC: Factors affecting the incidence of non-metrical skeletal variants. J Anat 120:519-535, 1975.
- Broggi G, Franzini A, Giorgi C, Lasio G, Servello D: Radiofrequency percutaneous trigeminal rhizotomy. Considerations in 1000 consecutive cases of essential trigeminal neuralgia. J Neurosurg Sci 29:165-168, 1985.
- Brown J, Preul M: Trigeminal depressor response during percutaneous microcompression of the trigeminal ganglion for trigeminal neuralgia. Neurosurgery 23: 745-748, 1988.
- Cho DY, Chang CGS, Wang VC, Wang FH, Shen CC, Yang DY: Repeat operations in failed microvascular decompression for trigeminal neuralgia. Neurosurgery 35:665-670, 1994
- Fraioli B, Ferrante L, Santoro A, Lunardi P, Di Giunio G: Advantages and disadvantages of thermocoagulation, glycerolization and percutaneous compression of the gasserian ganglion for the treatment of trigeminal neuralgia. J Neurosurg Sci 29: 165-166, 1985
- Hakanson S: Trigeminal neuralgia treated by the injection of glycerol into the trigeminal cistern. Neurosurgery 9: 638-646, 1981
- Kanpolat Y, Tümer B, Selçuki M: Trigeminal nevralkji tedavisinde gasser ganglionu radyofrekans termokoagülasyonu. Ankara Tıp Bülteni 4: 71-78, 1982
- Linskey ME, Lunsford LD, Flickinger JC: Radiosurgery for acoustic neuromas: early experience. Neurosurgery 26: 736-745, 1990.
- Lunsford LD, Apfelbaum RI: Choice of surgical therapeutic modalities for treatment of trigeminal neuralgia. Clin Neurosurg 32: 319-333, 1985.
- Menzel J, Piotrowski W, Penzholtz H: Long-term results of gasserian ganglion electrocoagulation. J Neurosurg 42:140-143, 1975.
- Mullan S, Lichtor T: Percutaneous microcompression of the trigeminal ganglion for trigeminal neuralgia. J Neurosurg 59:1007-1012, 1983.
- Seijo F, Bulla B, Fernandez C, Morena J, Lopez JM: Changes in arterial blood pressure induced by percutaneous thermocoagulation of the trigeminal ganglion rootlets. Stereotact Funct Neurosurg 61: 96-101, 1993.
- Sweet WH, Mark VH, Hamlin H: Radiofrequency lesions in the central nervous system of man and cat: Including case report of eight bulbar pain-tract interruptions. J Neurosurg 17: 213-225, 1960.
- Sweet WH, Poletti E, Roberts J: Dangerous rises in blood pressure upon heating of trigeminal rootlets; increased bleeding times in patients with trigeminal neuralgia. Neurosurgery 17: 843-844, 1985.
- Turgut M, Benli K, Özgen T, Sağlam S, Bertan V, Erbenli A: Twenty-five years experience in the treatment of trigeminal neuralgia. Comparison of three different operative procedures in forty-nine patients. J Cranio Maxilla-Fac Surg 24: 40-45; 1996.
- Tümer Ö, Aksoy K, Korfalı E: Trigeminal nevralkji tedavisinde gasser ganglionuna kontrollü radyofrekansla termokoagülasyon uygulanması. Uludağ Ü Tıp Fak. Dergisi 1: 135-141, 1988.