

# Multiple Bilateral Arteria Renalis ve Retroaortik Sol Vena Renalis

Dr. Ayda DEMİRANT, Dr. Orhan TACAR, Dr. E.Savaş HATIPOĞLU, Dr. Şükrü DOĞRUYOL

Dicle Üniversitesi Tıp Fakültesi Anatomi Anabilim Dalı-DİYARBAKIR

## ÖZET

Renal arterler sık varyasyon gösterirler. Sol renal venin çok sayıda olması ise seyrek olarak meydana gelebilir. Disseke edilen 55 yaşındaki bir erkek kadavrada multiple renal arter ve retroaortik sol renal ven mevcuttu. Multiple renal arterin ve retroaortik sol renal venin sebebi böbreğin embriyolojik gelişimi ile açıklanır. Bu tür anatomik varyasyonların bilinmesi retroperitoneal operasyonlar için gereklidir.

**Anahtar Kelimeler:** Bilateral, Multiple renal arter, Retroaortik sol renal ven, vaka raporu

## SUMMARY

### MULTIPLE RENAL ARTERIES AND RETROAORTIC LEFT RENAL VEIN

The renal arteries have frequent variations. Rarely, a supernumerary left vein may occur. In a cadaver 55-year-old man was dissected bilateral multiple renal arteries and retroaortic left renal vein were present. The cause of multiple renal arteries and retroaortic left renal vein explains with the embryological evolution of kidney. There anatomical variations are required to be known for retroperitoneal operations.

**Key Words:** Bilateral, Multiple renal arteries, Retroaortic renal vein, Case reports

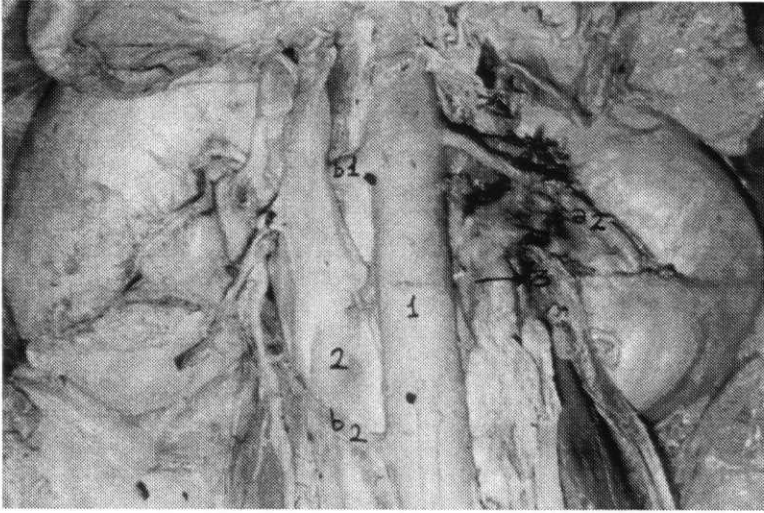
## GİRİŞ

Böbrek arter anomalilerinin tipleri ve sıklığı, hem anatomik hem de arteriografik incelemelerde yaygın bir şekilde rapor edilmiştir. En yaygın anomali, damarlarının sayısının fazla olmasıdır (1). Renal arter fazlalığı aynı büyüklükteki diğer arterlerden ve multiple renal venlerden daha çok yaygındır. Literatürlerde ve klasik kitaplarda bu tür arterler aberrant, accessory, anomali, supernumerary ve supplementary olarak ifade edilir (2). Arteria renalis'ler, normal olarak 2. lumbal vertebra seviyesinde Arteria mesenterica superior'un hemen altında Aorta abdominalis'ten dik olarak çıkarlar. Böbrek hilumunda her bir renal arter renal venin arkasında ve pelvis renalisin önünde yer alır (3). Anatomik ve angiografik incelemelere göre böbreklerin %25-30'unda multiple renal arter olgusuna rastlanılmaktadır (2,4). Accessuar renal arterler genellikle asıl renal arter üzerinde veya altında aortadan çıkarak hilum renalis'e uzanırlar. Nadiren accessuar renal arterler Arteria iliaca communis, Truncus coeliacus, Arteria mesenterica superior veya Bifurcatio aorta'nın yakınından çıkarlar (4). Renal arter anomalilerinin unilateral olarak bilateralden 3 kat daha fazla olduğu bildirilmiştir (5). Bu arterler genelde sol tarafta görülmektedir (3,4). Böbrek uçla-

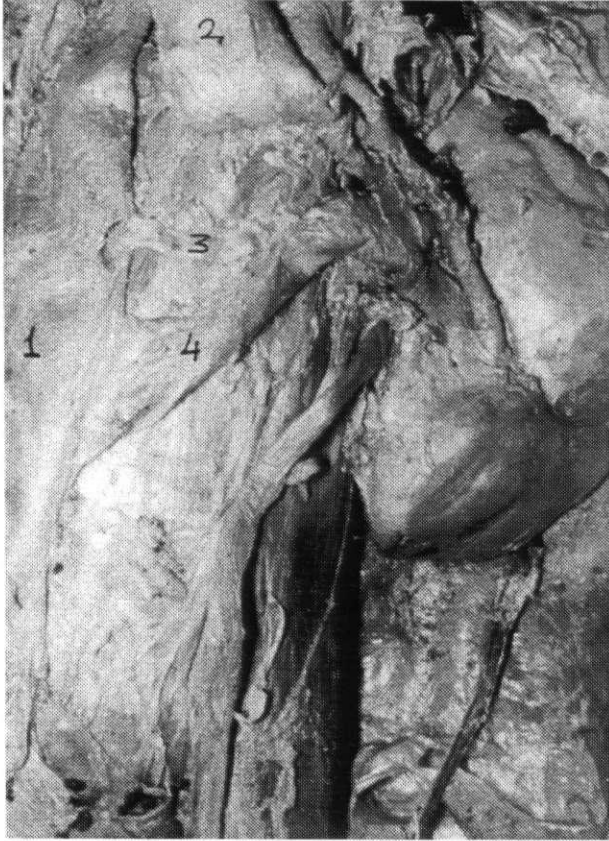
rına uzanan ve çeşitli mesafelerden Aorta Vena cava inferior ve diğer büyük damarlardan uzanan damarlar polar damarlar olarak bilinmektedir. Aorta veya renal arterden çıkan alt polar damarların yaklaşık %6 oranında mevcut olduğu bildirilmektedir. Bu damarlar primer ve sekonder olarak ureteri sıkıştırmak suretiyle uriner obstruksiyona neden olur (5). Multiple renal arterler uretero-pelvik noktada tıkanma yaparak hidronefroza sebep olabildikleri gibi ameliyatlarda kesilmek suretiyle de bir takım komplikasyonlara neden olabilirler (6). Retroaortik sol renal ven vakalarının %15'inde accessuar renal arterlerle ilişkili olduğu bildirilmektedir (7). Sol renal venin esas anatomik varyasyonları preaortic, retroaortic ve circumaortic olarak mevcut olması ve nadir olarak da sol renal venin çok sayıda olmasıyla karakterizedir (8). Abdominal aortic cerrahi sırasında venöz sistemin 4 büyük tip anomalisi görülebilir. Bunlar; Vena cava inferior'un transpozisyonu, Vena cava inferior'un duplikasyonu, circumaortic renal collar ve retroaortik sol renal ven olup, bunların yaygın olmadığı ifade edilmiştir (9).

## OLGU

55 yaşındaki bir erkek kadavranın her iki böbre-



**Resim 1:** 1-Aorta abdominalis, 2-Vena cava inferior, 3-Retroaortik sol renal ven, a1-Arteria renalis I, a2-Arteria renalis II, b1-Arteria renalis I, b2-Arteria renalis II



**Resim 2:** 1-Vena cava inferior, 2-Aorta abdominalis (Yukarı kaldırılmıştır), 3-Vena renalis I, 4- Vena renalis II

ğinde bilateral multiple Arteria renalis ile retroaotic sol Vena renalis olgusunu rutin disseksiyon esnasında gözlemledik. Gözlemlediğimiz bulguları şu şekilde sıralayabiliriz; sağ böbrek 11x6x4 cm boyutlarında olup, Arteria renalis 1 (0.8 cm çapında) Arteria

mesenterica superior'un yaklaşık 2 cm aşağısında Aorta abdominalis'ten çıktuktan sonra 1.8 cm ilerleyerek iki dala ayrılmaktaydı. Bu dallardan üsttekinin uzunluğu 2.4 cm olup ikiye ayrılarak böbrek hilumuna girerken, altta bulunan dal ise yaklaşık 3 cm uzunluğunda olup hilum renalis'ten böbreğe girmekteydi. Arteria renalis II (0.3 cm çapında) Arteria renalis I'den yaklaşık 5.6 cm daha aşağıda Aorta abdominalis'in dış kenarından çıktıktan sonra aşağıdan yukarıya doğru oblik bir pozisyonda Vena cava inferior'un ön yüzünü çaprazladıktan sonra böbreğin hilumuna doğru uzanmaktaydı. Bu arterin uzunluğu da yaklaşık 6.3 cm kadardı. 11x6x3 cm boyutlarında olan sol böbrekte iki tane Arteria renalis bulunmaktaydı. Arteria renalis I, 0.3 cm çapında, 6 cm uzunluğunda olup Arteria mesenterica superior'un yaklaşık 1.8 cm aşağısından Aorta abdominalis'ten ayrılmaktaydı. Bu dal altta yer alan iki arter üzerinde seyrederek hilum renalis'e girmekteydi. Arteria renalis II, 0.9 cm çapında olup, Aorta abdominalis'in sol kenarından çıkmaktaydı. Daha sonra bu arter hiluma doğru uzanırken 0.6 cm mesafe ilerledikten sonra iki dala ayrılmaktaydı. Üst tarafta yer alan dal 0.4 cm çapında, 2.5 cm uzunluğunda olup, üç dala ayrılarak böbreğin üst kutbuna giden üst polar arteri oluşturmaktaydı. Altta bulunan dal ise 0.4 cm çapında, yaklaşık 3.5 cm uzunluğundaydı. Ayrıca üst dal ile alttaki dal ince bir dal aracılığıyla birleşmekteydiler (Resim 1) Sol vena renalis iki dal halinde Vena cava inferior'a açılmaktaydı. Bu dallardan üstteki Vena renalis I, normalde Vena renalis'in Vena cava inferior'a açılma yerinde bulunan dal olup yaklaşık 0.4 cm çapındaydı. Altta bulunan Vena renalis II ise Vena renalis I'e göre çapı 3-4 kat daha fazla olup 3. lumbal vertebra seviyesinde oblik bir pozisyonda Vena cava inferior'a açılmaktaydı. Bu iki dal Vena cava inferior'a açılmadan önce tek bir damar halindeydi. Her iki Vena renalis'in önemli bir özelliği de Aorta abdominalis'in arkasında yer almasıydı. Dolayısıyla venler multiple renal arterin arkasında böbrek hilumundan çıkmaktaydı (Resim 2).

## TARTIŞMA

Böbrek transplantasyonu, lienorenal şant, böbrek damarlarının primer cerrahisi gibi böbrekle ilgili cerrahi uygulamalar nedeniyle böbrek damarlarının varyasyon ve anomalilerinin iyi bilinmesi gereklidir (8,10). Onkolojistler, travmatolojistler ve damar cerrahları retroperitoneal aralıkta bir operasyon düşündükleri zaman bu tür anomalileri gözönüne almalıdırlar (11). Böbreklerde görülen gerek multiple arter

**TABLO 1: ÇEŞİTLİ ARAŞTIRICILARIN RETROAORTİK SOL RENAL VEN (RSRV) VE MULTİPLE RENAL ARTER (MRA) İLE İLGİLİ ÇALIŞMALARI**

Araştırmacı	Materyal ve Sayısı	Görülen vaka ve sayısı	Açıklama
Brener (9)	Operasyon (1959-1979 yılları arasındaki hastalar)	RSRV(20)	20 hastada da ven Aortanın arkasında oblik olarak seyretmektedir.
Davis (10)	Otopsi (270)	RSRV (9)	Vakalar erkek, ven normal seviyesinde
Hoeltl (11)	CT (4520)	RSRV (12 tip I, 17 tip II)	Tip I'de RSRV orthotopic pozisyonda, Tip II'de RSRV L4-5 seviyesinde testiculer ve ascendens lumbal venler bağlıdır.
	Operasyon (215)	RSRV (4 tip I, 2 tip II)	
	Otopsi (354)	RSRV (2 tip I, 2 tip II)	
Royal (13)	CT (2)	RSRV (2)	2 vakada da ven normal seviyesindedir
Royester (14)	Operasyon (228)	RSRV (2)	Operasyon olgularının birinde ven Arteria mesentericainferior seviyesinde, diğer olgularda normal seviyede
	Otopsi (159)	RSRV (3)	
Turgut (15)	Kadavra (1)	RSRV (1)	Ven Vena iliaca communis sinistra'ya açılmaktadır.
Baniel (16)	Operasyon (102)	MRA (24)	MRA lumbal arter ve ven anomalisi ile incelenmiş. 6 hastada bilateral MRA tespit edilmiş.
Kinnuen (2)	Angiografi (1)	Bilateral MRA (1)	Her iki tarafta 5'er adet Arteria renalis bulunmaktadır.
Harrison (17)	Arteriografi (166)	MRA (53)	45 olguda unilateral, 8 olguda bilateral olarak bulunmuş.
Ozan (18)	Kadavra (2)	MRA ve yüksek orginli	MRA erkekte bilateral, kadında unilateral'dir.
		gonodal arterler (2)	
Roza (19)	Operasyon (1136)	MRA (%30 Unilateral, % 9 bilateral)	Olgular renal transplatasyon yapılan hastalarda incelenmiştir.

olgusu gerekse sol renal ven anomalileri embriyolojik gelişimleri ile açıklanabilir (2,9). İntrauterin dönemde böbrekler pelviste gelişmekte ve yukarıya doğru çıkmadan önce damarlarını Aorta'nın alt parçasından almaktadırlar. Yukarıya doğru çıkarken alt taraftaki mezonefrik arterlerini atar ve suprarenal bezler ile gonadları besleyen arterlerin lokalize oldukları yerin daha üst kısmından yeni bir arteriyel damarlanma kazanırlar (1,5). Anormal olarak önceki vasküler bağlantılar kaybolmaz ise multiple renal arter olgusu ortaya çıkar. Bu damarlarda 2,3,4 adet olarak ya unilateral veya bilateral görülebilirler. Ancak 5 veya 6 renal arter olgusu pek yaygın değildir (2).

Embriyolojik olarak sol renal ven de preaortic, retroaortic ve circumaortic olmak üzere üç anatomik tip gösterir. Preaortic tip vakaların %80-90'ında görülen normal sol renal ven tipidir. Retroaortic tip yaklaşık %2-3 ve circumaortic tip de %6-17 oranında görülmektedir. Nadir olarak supernumerary renal ven de %1 oranında görülebilir (8). Vena cava inferior'un gelişimi sırasında renal collar; sağ ve sol subcardinal, supracardinal anastomozlar ve yine intersubcardinal, intersupracardinal anastomozlar venöz bir halka meydana getirir. Abdominal aorta bu circu-

maortic venöz halkanın merkezinden geçer. Supracardinal venler posterior, subcardinal venler ise anterior bir yerleşim gösterir. Circumaortic halkanın sol parçası bu dönüşüm esnasında dorsal ve ventral segmente sahiptir (8,9,11). Renal venöz colların dorsal segmentinin regressyonu ve ventral segmentinin kalması ile normal sol renal ven meydana gelir. Eğer sadece dorsal segment kalırsa retroaortic sol renal ven, dorsal ve ventral segmentin her ikisi de kalırsa circumaortic venöz halka biçimi şekillenir (8,9,12,13).

Çeşitli araştırmacılar otopsi, operasyon, radyolojik ve kadavra incelemeleri esnasında retroaortic sol renal ven anomalisine rastlamışlardır (7,8,9,10,11,13,14,15). Anatomistler, retroaortic sol renal ven anomalisini tanımlamak için %2 oranında bir insidansın olduğunu belirtmişlerdir (9). Royal ve arkadaşları, retroaortic sol renal ven insidansının %1.8-2.4 oranında olduğunu ifade etmişlerdir (13).

Davis ve arkadaşları, retroaortic sol renal ven anomalisinin bir vakada Meckel's diverticulum'u, bir vakada accessory renal arter ve diğer bir vakada ise duodenal diverticulum ile ilişkili olduğunu bildirmişlerdir (10).

Multiple renal arterlerin hipertensive hastalarda normotensive hastalardan daha sık bulunduğu ve

multiple renal arterlerin malrotation, dystopic, fused double böbrek gibi gelişme anomalileri ile de ilişkilerinin olduğu belirtilmiştir (2).

Vakamız gerek retroaortic sol renal ven ve gerekse bilateral multiple renal arter anomalilerinin görülmesi nedeniyle önemlidir. Retroperitoneal cerrahi sırasında bu tür varyasyonların olabileceği düşünülerek, meydana gelebilecek komplikasyonlar ortadan kaldırılmış olacaktır.

#### KAYNAKLAR

1. Konya A: An unusual congenital abnormality of renal artery: Left renal artery arising from the right renal artery. The British Journal of Radiology, 58,891-893, 1985.
2. Kinnunen J, Tötterman S, Tervahartiala P: Ten renal arteries. Europ. J.Radiol., 5:300-301, 1985.
3. Lindner HH: Clinical Anatomy. Appleton and lange, San Mateo, California, 446-447, 1989.
4. Williams PL, Warwick R: Gray's Anatomy. Thirty-Seventh Edition, Churchill Livingstone Edinburg, London, Melbourne and New York. 1407-1409, 1989.
5. Campell MF, Harrison JH: Urology Vol 2. Third edition, WB saunders Company, Philadelphia-London-Toronto, 1473-1476, 1970.
6. Snell RS: Clinical anatomy for medical student. Fourth edition, Little, Brown and Company, Boston-Totonto-London, 296-297, 1992.
7. Thomas TV: Surgical implications of retroaortic left renal vein. Arch Surg, 100,738-740, 1970.
8. Chuang VP, Mena CE, Hoskins PA: Congenital anomalies of the left renal vein:angiographic consideration. British Journal of Radiology, 47,214-218, 1974.
9. Brener BJ, Darling RC, Frederick PL, Linton RR: Major venous anomalies complicating abdominal aortic surgery. Arch Surg, 108, 159-165, 1974.
10. Davis CJ, Lundberg GD: Retroaortic left renal vein. The American Journal of Clinical Pathology, 50, 700-703, 1969.
11. Hoeltl W, Hurby W, Aharinejad S: Renal vein anatomy and its implacation for retroperitoneal surgery. The Journal of Urology, 143, 1108-1114, 1990.
12. Chuang VP, Mena CE, Hoskins PA: Congenital anomalies of the inferior vena cava. Review of embryogenesis and presentation of a simplified classification. British Journal of Radiology, 47, 206-213, 1974.
13. Royal AS, Callen PW: CT Evaluation of anomalies of the inferior vena cava and left renal vein. AJR, 132, 759-763, 1979.
14. Royster TS, Lacey L, Marks RA: Abdominal aortic surgery and the left renal vein. The American Journal of surgery, 127, 552-554, 1974.
15. Turgut HB, Bircan MK, Hatipoğlu ES, Doğruyol Ş: Congenital anomalies of left renal vein and its clinical importance: Acase report and review of literature. Clinical Anatomy, 9(2), 1996.
16. Baniel J, Foster RS, Donohue JP: Surgical anatomy of lumbar vessels: Implications for retroperitoneal surgery. Journal Urology, 153(5), 1422-1425, 1995.
17. Harrison LH, Flye W, Seigler HF: Incidence of anatomical variants in renal vasculature in the presence of normal renal function. Annals of Surgery, 188, 83-89, 1978.
18. Ozan H, Gümüşalan Y, Önderoğlu S, Şimşek C: High origin of gonodal arteries associated with other variations. Anat. Anz, 177(2), 156-160, 1995.
19. Roza AM, Perloff LJ, Naji A, Grossman RA, Barker CF: Living- related donors with bilateral multiple renal arteries. Brief communications, 47(2), 397-399, 1989.